

Fatálne následky ruptúry maternice v pokročilom štádiu tehotenstva

Henrieta Šidlová^{1,2}, Peter Očko^{3,4}, Lubomír Mikuláš^{3,4}, Ján Šikuta^{3,4}, Jozef Šidlo^{3,4}

¹Ústav patologickej anatómie, Lekárska fakulta, Slovenská zdravotnícka univerzita v Bratislave, Bratislava, Slovenská republika

²Ústav patologickej anatómie, Onkologický ústav sv. Alžbety, Bratislava, Slovenská republika

³Ústav súdneho lekárstva, Lekárska fakulta, Univerzita Komenského v Bratislave, Bratislava, Slovenská republika

⁴Súdnolekárске pracovisko, Úrad pre dohľad nad zdravotnou starostlivosťou, Bratislava, Slovenská republika

SÚHRN

Ruptúra maternice v tehotnosti sa zaraďuje medzi akútne stavy v gynekológii a pôrodnictve. Ide o život ohrozujúcu komplikáciu pre matku aj plod. Výskyt smrteľných následkov je v rozvinutých krajinách veľmi zriedkavý. Cieľom práce je demonštrácia prípadu 32-ročnej ženy, ktorá zomrela v 35. týždni tehotnosti v dôsledku spontánnej ruptúry maternice vzniknutej v domácom prostredí za nejasných okolností. Bezprostrednou príčinou smrti bol hemoragický šok. Príčinou smrti plodu bola intrauterinná asfyxia.

Kľúčové slová: tehotenstvo – ruptúra maternice – pitva – vyšetrené okolnosti

Fatal consequences of uterine rupture in late pregnancy

SUMMARY

Uterine rupture in pregnancy belongs to acute conditions in gynaecology and obstetrics. It is a life-threatening complication for both mother and foetus. The occurrence of fatal consequences in developed countries is very rare. The causes of rupture include scarring after the caesarean section, fibroid enucleation, rough curettage, muscular insufficiency in uterine developmental defects, uterine wall damage due to inflammation, uterine hypoplasia, elevated intrauterine pressure during contraction, cephalopelvic disproportion, previous fibroid, prostaglandin or oxytocin administration, etc. This paper aims at the presentation of a 32-year-old woman who died in the 35th week of gestation due to uterine rupture at home despite having been transferred to a medical facility at the terminal stage of life. At the autopsy, a complete rupture of the posterior uterine wall with bleeding into the abdominal cavity and an amniotic sac with a male foetus in the abdominal cavity was found. There were no signs of the effects of violence detected. Histopathological examination revealed no pathological changes in the uterine muscle. The immediate cause of maternal death was a haemorrhagic shock. The autopsy of the foetus revealed signs of asphyxia. The immediate cause of foetal death was intrauterine asphyxia. In this case, forensic expertise ruled out the violent causes of uterine rupture and deaths in terms of mechanical and chemical factors and supported to make a diagnosis of spontaneous rupture.

Keywords: pregnancy – uterine rupture – autopsy – examined circumstances

Soud Lek 2020; 65(3): 65–66

Ruptúra maternice v tehotnosti sa zaraďuje medzi akútne stavy v gynekológii a pôrodnictve (1). Ide o život ohrozujúcu komplikáciu pre matku aj plod (2). Výskyt smrteľných následkov je v rozvinutých krajinách veľmi zriedkavý (3). Príčiny ruptúry sú jazva po cisárskom reze, enukleácii myómu, nešetrnej kyretáži, nedostatočnosť svaloviny pri vývojových chybách maternice, poškodenie steny maternice zápalom, hypoplázia maternice, zvýšený intrauterinný tlak počas kontrakčnej činnosti, cefalopelvickej nepomer, včasný myóm, podanie prostaglandínov alebo oxytocínu a pod. (4).

Cieľom práce je demonštrácia prípadu 32-ročnej ženy, ktorá zomrela v 35. týždni tehotnosti v dôsledku ruptúry maternice vzniknutej v domácom prostredí.

✉ Adresa pre korešpondenciu:

doc. MUDr. Jozef Šidlo, CSc., MPH

Ústav súdneho lekárstva, Lekárska fakulta,

Univerzita Komenského, Bratislava

Sasínkova 4, 811 08 Bratislava, Slovenská republika

tel: +421904819241

fax: +421220856556

e-mail: sidlo45@gmail.com

Received: March 29, 2020

Accepted: April 10, 2020

KAZUISTIKA

Išlo o 32-ročnú quadrigavidu, secundiparu v 35. týždni tehotenstva. Pre bolesti brucha navštívila gynekológa. Lekár ju vyšetřil a poslal do domáceho ošetrovania. Cítila sa relatívne dobre, ale bolesti pretrvávali. V noci o 03.00 hod. pre zvýšenú intenzitu bolesti kontaktovala lekára, ktorý jej prikázal okamžite prísť na kontrolu, ku ktorej sa nedostavila. O 05.49 hod. manžel volal záchrannú službu. Pri príchode Rýchlej zdravotnej pomoci bezvedomie, pena okolo úst, resuscitácia, privolaná Rýchla lekárska pomoc, pri príchode mydriáza, pacientka bez tlaku, pulzu a spontánnej dychovej aktivity, po obnovení akcie srdca a dychovej aktivity prevezená na gynekologické oddelenie. O 06.57 hod. prevezená na operačnú sálu, diagnostikovaná kóma, GCS 3, (plod monitorovaný kardiograficky – vymiznutie oziev srdca), po 5 minútach bradykardia a zastavenie akcie srdca, napriek intenzívnej resuscitácii elektrickými výbojmi a medikamentózne o 07.25 hod. konštatovaný exitus letalis.

VYŠETRENIE POST MORTEM

Pri pitve bolo zistené plodové vajce s plodom mužského pohlavia v brušnej dutine, kompletná trhlina zadnej steny maternice

a zakrvácanie do brušnej dutiny (1620 ml tekutej krvi a 650 g krvných zrazenín) (Obr. 1,2). Neboli zistené známky pôsobenia násilia. Detailným histopatologickým vyšetrením vzoriek steny maternice z oblasti okrajov ruptúry a z nepostihnutých oblastí tela maternice neboli zistené patologické zmeny svaloviny. Bezprostrednou príčinou smrti bol hemoragický šok. Pri pitve plodu bol zistený opuch mozgu, subpleurálne a subepikardiálne ekchymózy. Bezprostrednou príčinou smrti bola intrauterinná asfyxia. Toxikologické vyšetrenie biologických materiálov bolo v oboch prípadoch negatívne.

DISKUSIA A ZÁVER

V predkladanej prípadovej štúdií ide o demonštráciu prípadu, ktorý nie je predmetom každodennej práce súdneho lekára alebo patológa, ale ani gynekológa a pôrodníka. Na základe anamnestických údajov a výsledkov vyšetrenia *post mortem* išlo o spontánnu ruptúru tela maternice pravdepodobne pri začínajúcom pôrode a priečnej polohe plodu. Na základe údajov v dostupnej literatúre je možné konštatovať, že ide o extrémne zriedkavý prípad trhliny pôvodne neporušenej/nezmenenej maternice so smrteľnými následkami (5,6). Otázky, prečo došlo k zhoršeniu zdravotného stavu, prečo pacientka nevyhľadala lekársku pomoc napriek telefonickej výzve lekára, prečo jej manžel privolal záchranú službu až v uvedenom čase ostávajú pravdepodobne nezodpovedané. Podľa vyšetrených okolností manžel v čase medzi 03.00 a 05.49 hod. údajne spal vo vedľajšej izbe. Hypoteticky je možné uvažovať aj o naplnení skutkovej podstaty trestného činu neposkytnutia pomoci. Nakoľko v prípade nie sú svedkovia, prípadné odpovede na uvedené otázky by mohla dať len zmenená výpoveď manžela s odstupom času. Extenzívna morfológická expertíza v tomto prípade vylúčila násilné príčiny vzniku ruptúry maternice a úmrtia v zmysle pôsobenia mechanických a chemických faktorov a pomohla stanoviť diagnózu spontánnej ruptúry.

PREHLÁSENIE

Autor práce prehlasuje, že v súvislosti s témou, vznikom a publikáciou tohto článku nie je v konflikte záujmov a vznik ani publikácia článku neboli podporené žiadnou farmaceutickou firmou. Toto prehlásenie sa týka i všetkých spoluautorov.

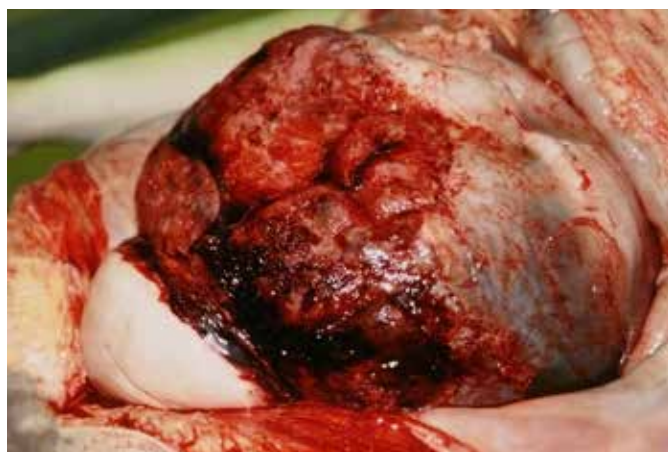

Fig. 1. Trhlina tela maternice a plodové vajce v brušnej dutine.

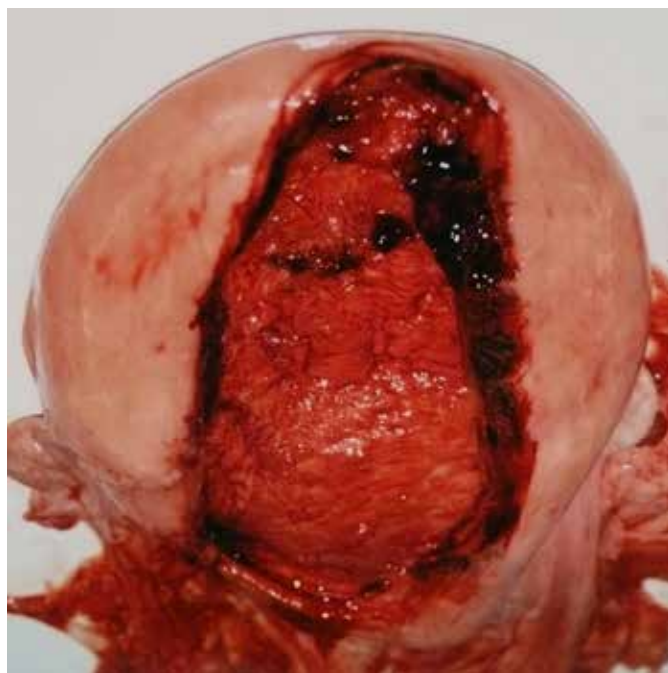


Fig. 2. Trhlina zadnej steny tela maternice.

LITERATÚRA

1. **Suner S, Jagminas L, Peipert JF, Linakis J.** Fatal spontaneous rupture of a gravid uterus: Case report and literature review of uterine rupture. *J Emerg Med* 1996; 14(2): 181-185.
2. **Kwee A, Bots ML, Visser GHA, Bruinse HW.** Uterine rupture and its complications in the Netherlands: A prospective study. *Eur J Obstet Gynecol Reprod Biol* 2006; 128: 257-261.
3. **Guéye M, Mbaye M, Ndiaye-Guéye MD, et al.** Spontaneous uterine rupture of an unscarred uterus before labour. *Case Rep Obstet Gynecol* 2012; 2012: 1-3.
4. **Verma M, Bairwa R.** Unscarred uterine rupture: a retrospective analysis in tertiary center. *Int J Reprod Contracept Obstet Gynecol* 2018; 7(4): 1318-1321.
5. **Zhao Y, Tian B, Xu Y, Dai H.** Spontaneous pre-labor unscarred uterine rupture in primigravida: a case report and review of literature. *Int J Clin Exp Med* 2017; 10(4): 7296-7303.
6. **Hofmeyr GJ, Say L, Gülmezoglu AM.** WHO systematic review of maternal mortality and morbidity: the prevalence of uterine rupture. *BJOG* 2005; 112(9): 1221-1228.